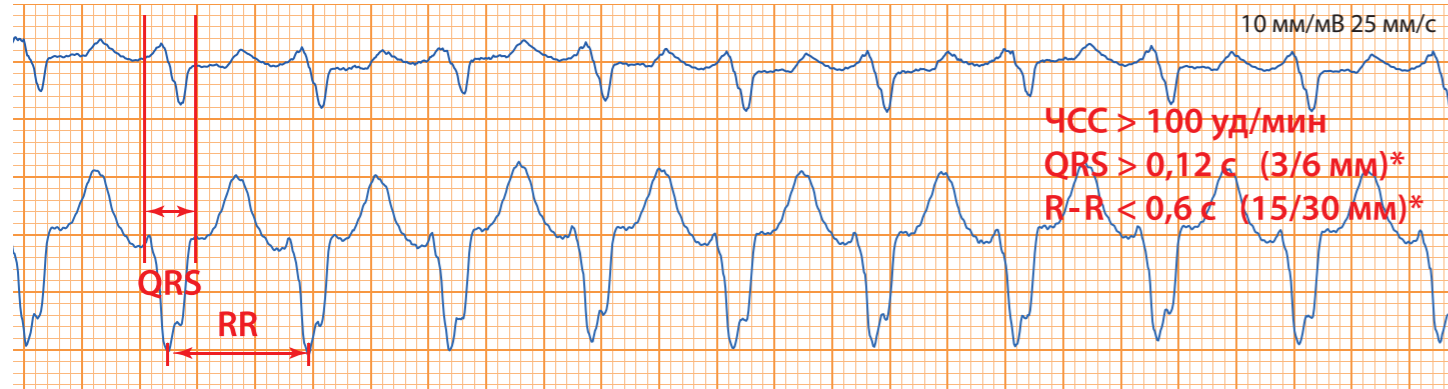
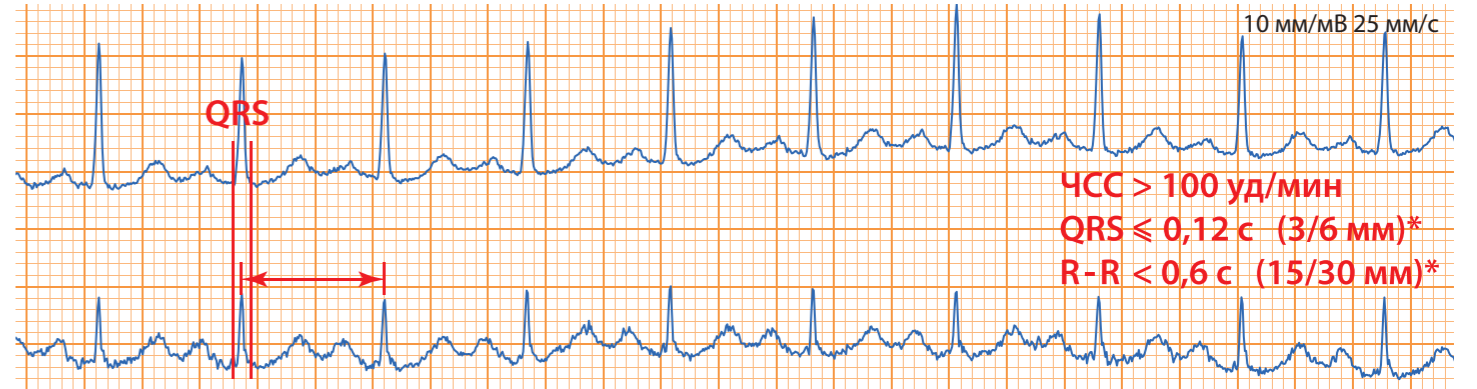


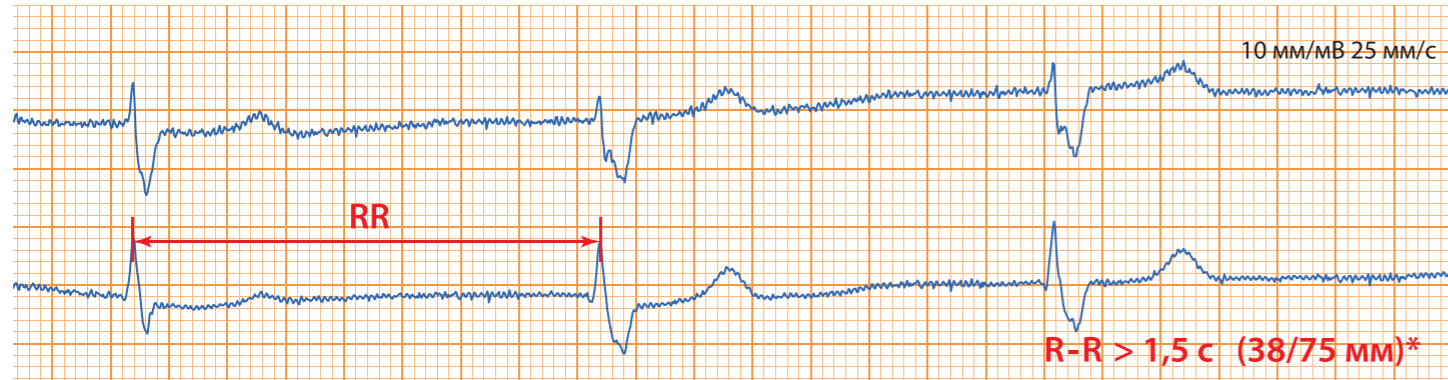
Тахикардии с широкими QRS



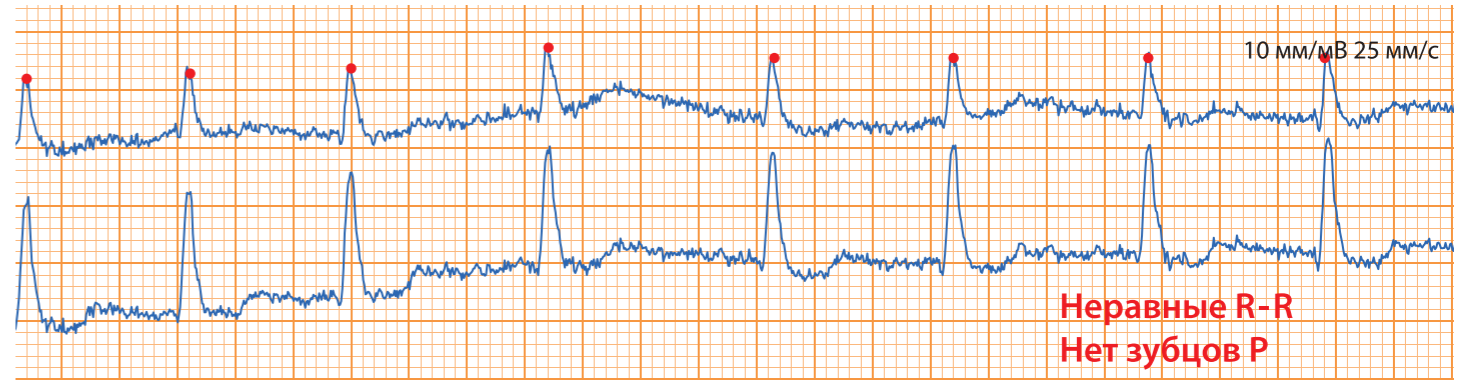
Тахикардии с узкими QRS



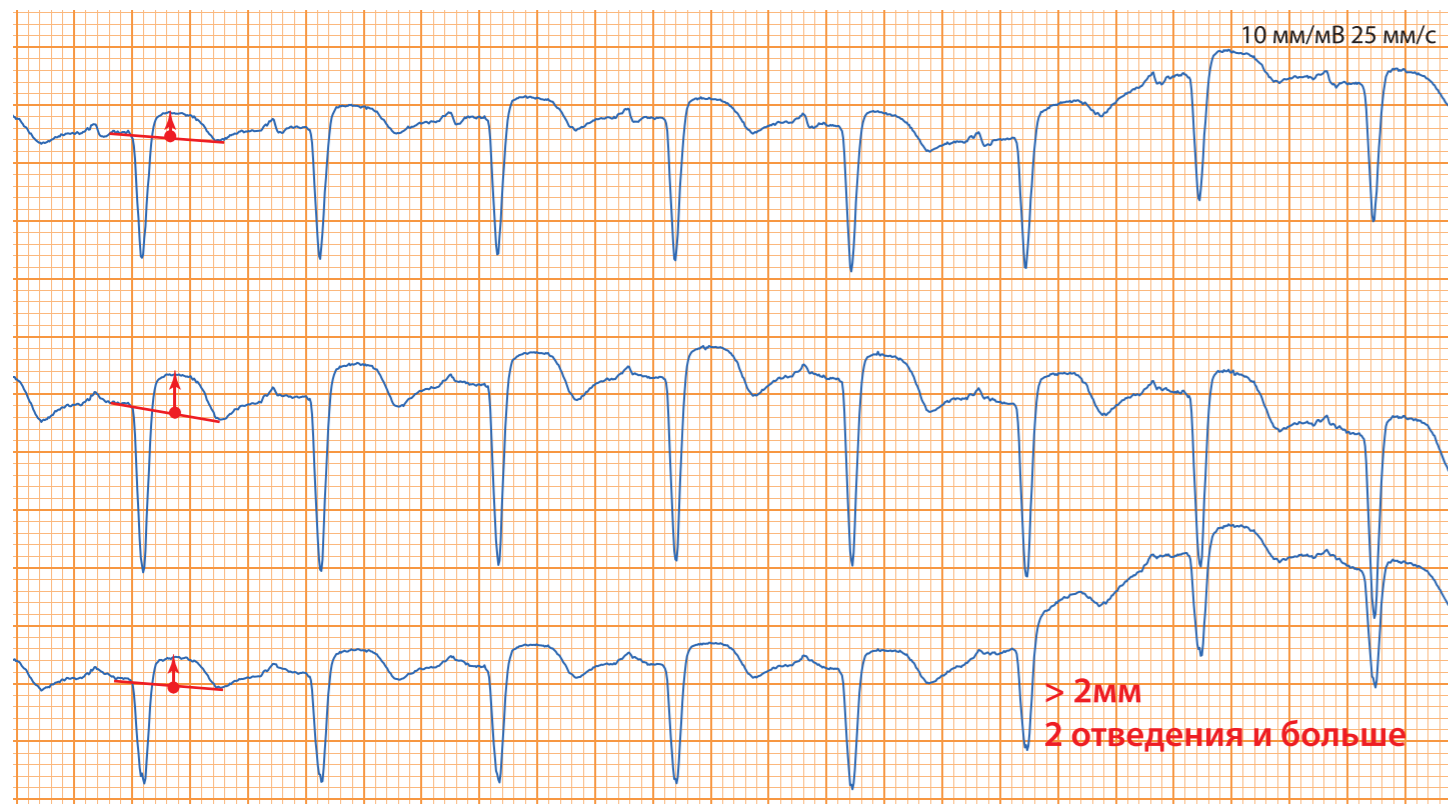
Брадикардии ЧСС < 40



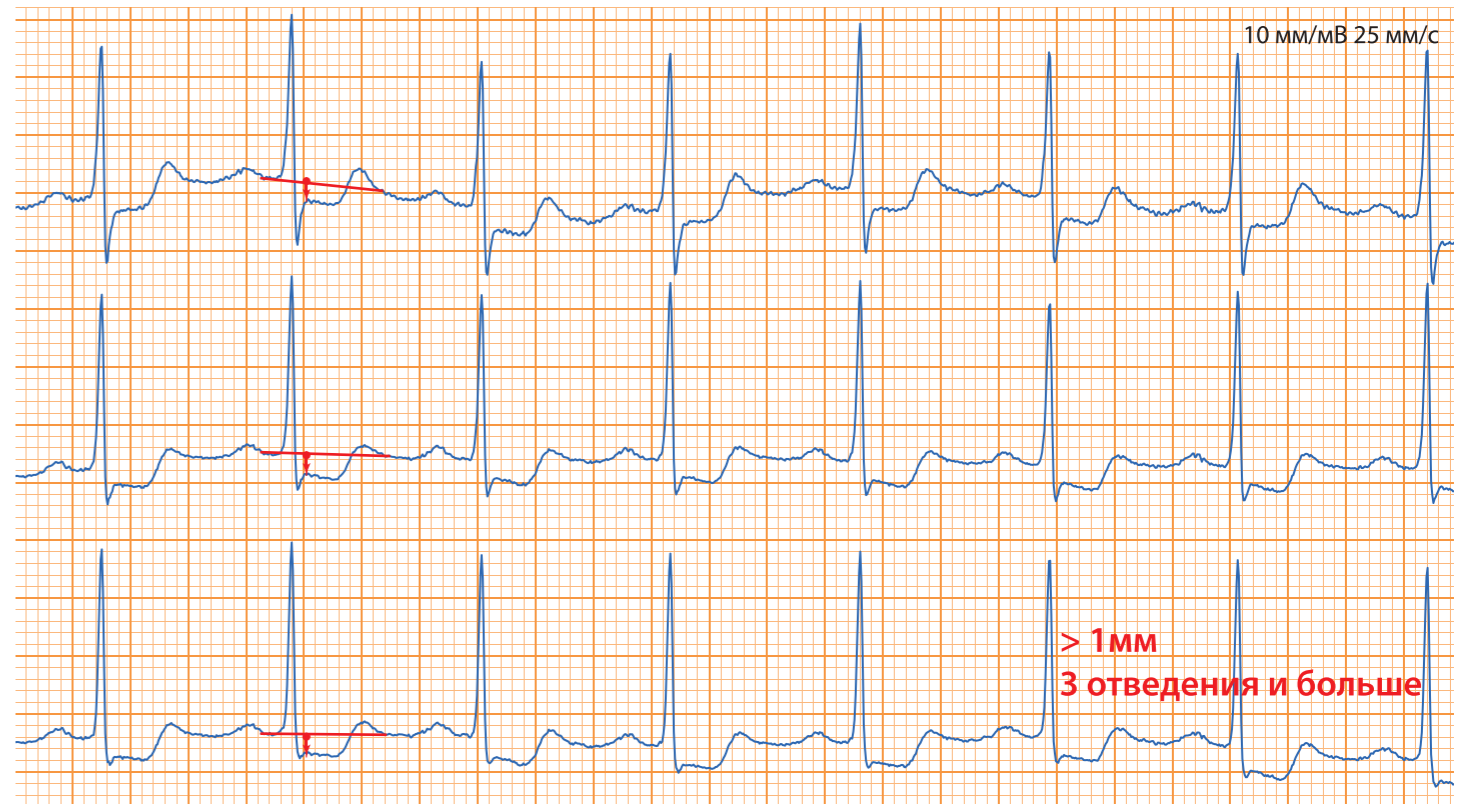
Фибрилляция или трепетание предсердий



Элевация (подъем) ST



Депрессия ST



*(xx/yy), где xx - для ЭКГ 25 мм/с, yy - для ЭКГ 50 мм/с

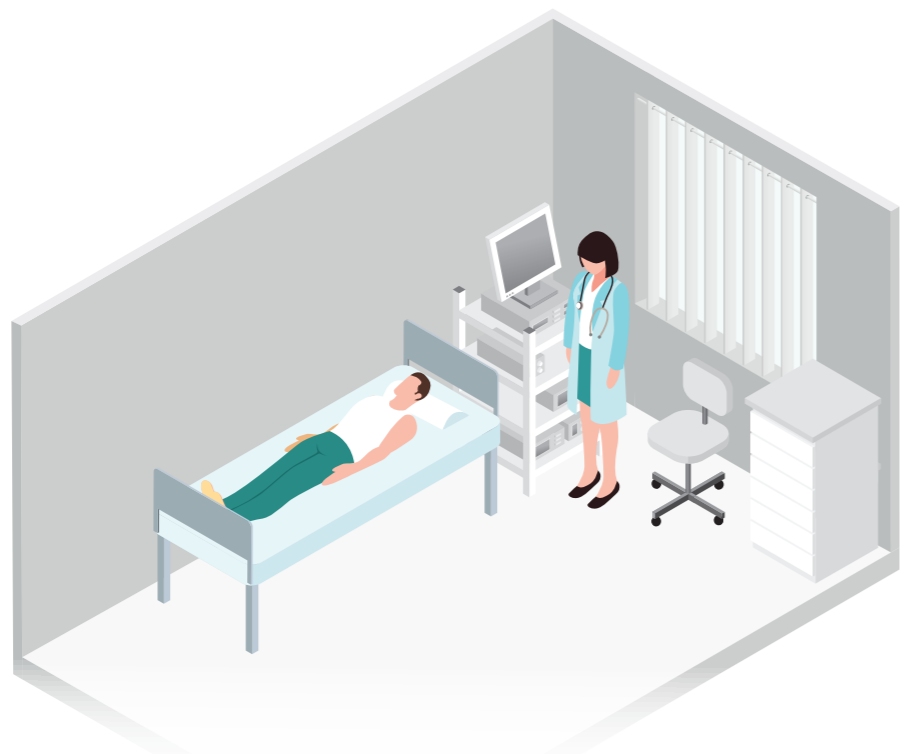Есть симптомы

Появился внезапно и незадолго до исследования хотя бы один симптом?

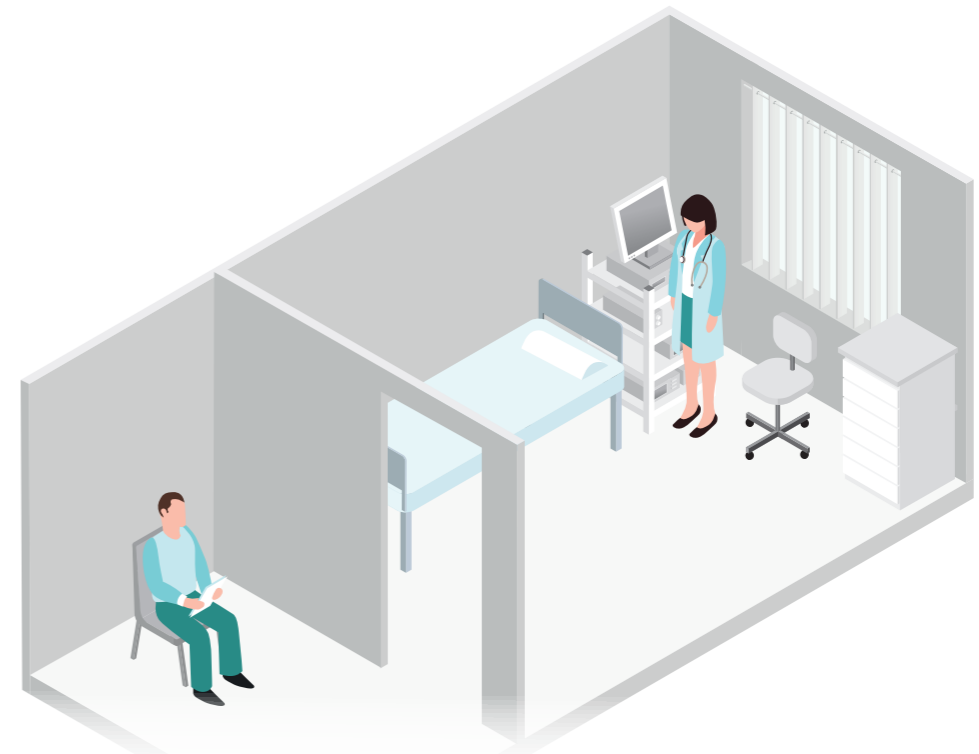- | | |
|--|---|
| <input type="checkbox"/> типичные ангинозные боли; | <input type="checkbox"/> дезориентация, оглушение, сопор, кома; |
| <input checked="" type="checkbox"/> ощущение нехватки воздуха, одышка; | <input type="checkbox"/> бледность, цианоз; |
| <input type="checkbox"/> холодный липкий пот; | <input type="checkbox"/> набухание вен шеи; |
| <input type="checkbox"/> резкая общая слабость; | <input type="checkbox"/> ортопноэ; |
| | <input type="checkbox"/> неврологические нарушения. |

Нет симптомов

- **Экстренно** вызвать врача
- Готовность оказать медицинскую помощь в экстренной форме



- **Неотложный** анализ ЭКГ (2 часа или быстрее)
- Пациент остается в организации под наблюдением



Регистрация электрокардиограммы покоя в 12 общепринятых отведениях взрослым и детям 2023. Методические рекомендации. Российский кардиологический журнал. 2023; 28(10): 5631. <https://doi.org/10.15829/1560-4071-2023-5631>

